



## FAIT CLINIQUE / CASE REPORT

## La dysplasie fibreuse de l'os temporal, une cause rare de surdité de diagnostic scanographique : rapport de cas

*Fibrous dysplasia of the petrous bone, a rare cause of deafness, ct diagnosis : case report.*

Adjirata KOAMA<sup>1\*</sup>, Bénilde Marie-Ange TIEMTORE-KAMBOU<sup>1,4</sup>, Céline BAMBARA<sup>2,4</sup>, Donald BAYALA<sup>1</sup>, Rabiou CISSE<sup>3,4</sup>

1 : Service d'imagerie médicale et de radiologie interventionnelle du CHU de Bogodogo, Burkina Faso.

2 : Service d'Oto-Rhino-Laryngologie et chirurgie cervico-faciale du CHU Yalgado Ouedraogo, Burkina Faso.

3 : Service de radiologie, CHU Yalgado Ouédraogo, Burkina Faso.

4 : Université Joseph Ki Zerbo de Ouagadougou.

### Mots-clés :

Dysplasie Fibreuse, Rocher, Scanner.

### Keywords:

fibrous dysplasia, petrous bone, scanner.

### \*Auteur

#### correspondant

Dr Adjirata KOAMA : Service d'imagerie médicale et de radiologie interventionnelle du CHU de Bogodogo, 14 BP 371 Ouagadougou 14 Burkina Faso, Email: adjikoama@gmail.com Téléphone : 0022670177667 ORCID: 0000 - 0001 - 5626 - 3561

Reçu le : 17/07/2023

Accepté le : 11/12/2023

### RÉSUMÉ

**Introduction :** La dysplasie fibreuse est une pathologie congénitale bénigne rare. Sa localisation temporale est rare et émaillée de complication auditive. Dans la littérature seulement 60 cas ont été décrit à notre connaissance. Le scanner permet de faire son diagnostic ; nous rapportons un cas, afin de rappeler la sémiologie scanographique.

**Observation :** Il s'agit d'une patiente de 46 ans, reçu pour hypoacousie à prédominance gauche associée à une dysmorphie de l'oreille gauche d'évolution chronique. Devant l'intensification des symptômes elle est référée en ORL pour une meilleure prise en charge. On ne retrouvait pas d'antécédent familial ou personnel particulier. L'examen physique montrait un décollement du pavillon gauches et une masse dure bombant la paroi antérieure du conduit auditif externe gauche. L'audiométrie tonale liminaire retrouvait une déficience auditive sévère de premier degré mixte avec un seuil auditif de 72 dB à gauche. La tomodynamométrie des rochers a montré une hyperdensité diffuse en verre dépoli de l'os temporal avec une hypertrophie osseuse. On notait également une densification de la platine de l'étrier et un élargissement du V ossiculaire. Le diagnostic dysplasie fibreuse de l'os temporal a été retenu. En attente d'une confirmation histologique et d'une proposition thérapeutique, la patiente a été perdu de vu.

**Conclusion :** La dysplasie fibreuse de l'os temporal est une pathologie rare. Le scanner du rocher permet de faire le diagnostic positif et de détecter les atteinte notamment ossiculaire responsable de la surdité.

### ABSTRACT

**Introduction :** Fibrous dysplasia is a rare benign congenital pathology. Its temporal location is rare with auditory complications. In the literature, only 60 cases have been described to our knowledge. The scanner do its diagnosis; we report a case, in order to recall the CT semiology.

**Observation :** 46-year-old woman is admitted for left-sided hypoacusis associated with chronic left ear dysmorphism. She is referred to an ENT specialist for better management. Physical examination showed a detachment of the left pinna and a hard mass bulging the anterior wall of the left external auditory canal. Threshold tone audiometry revealed severe mixed first-degree hearing loss with a hearing threshold of 72 dB on the left. Computed tomography of the petrous bones showed diffuse hyperdensity of the temporal bone with a sclerotic appearance and

hypertrophy. There was also a densification of the footplate of the stapes and a widening of the ossicular V. The diagnosis fibrous dysplasia of the temporal bone was retained. Awaiting histological confirmation and a therapeutic proposal, the patient was lost to sight.

**Conclusion** : Fibrous dysplasia of the temporal bone is a rare pathology. The scanner of the petrous bone makes it possible to make a positive diagnosis and to detect the damage, in particular the ossicular, responsible for the deafness.

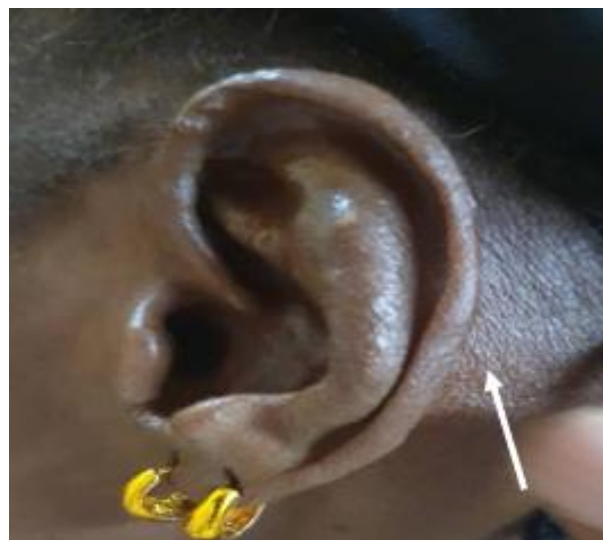## 1. Introduction

La dysplasie fibreuse est une pathologie congénitale bénigne rare de cause inconnue [1,2]. Histologiquement on retrouve une désorganisation architecturale de l'os avec prédominance de tissu fibreux. L'atteinte de l'os temporal est rare avec des complications auditives fréquemment rapportées [1,2]. Dans la littérature seulement 60 cas de dysplasie fibreuse de l'os temporal ont été décrit à notre connaissance [2]. Bien que la définition de cette pathologie soit histologique, le scanner permet le plus souvent de poser le diagnostic et d'éviter la biopsie. En effet, au prix d'une analyse sémiologique bien conduite elle permet de reconnaître la pathologie, d'évaluer l'étendue des lésions et de rechercher des complications. Nous rapportons un cas de dysplasie fibreuse, vu au scanner afin de rappeler la sémiologie [2].

## 2. Observation

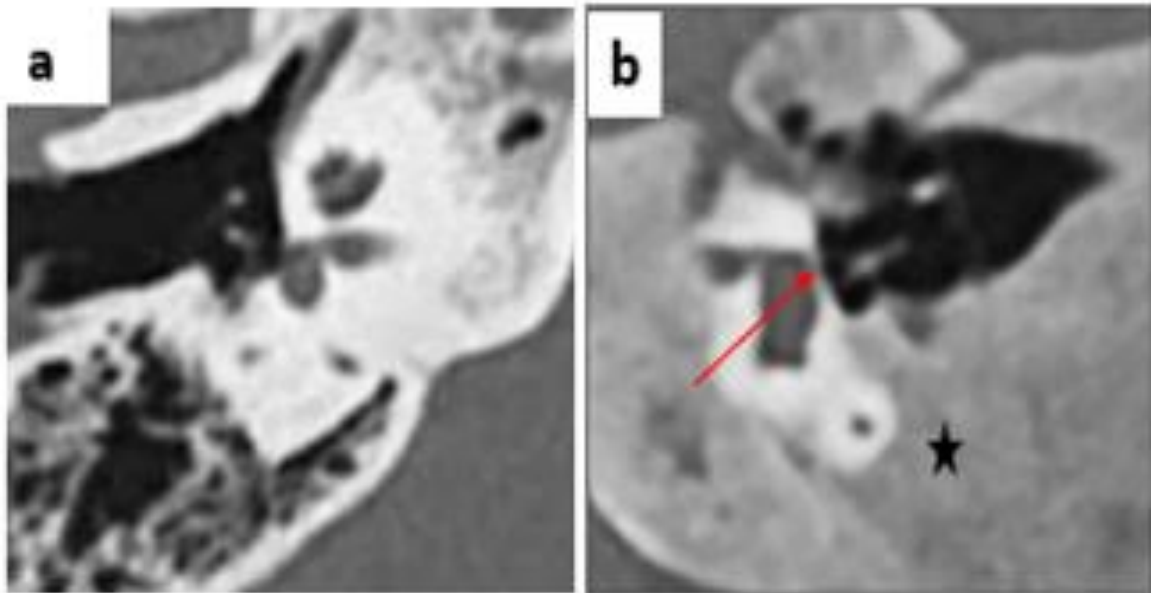
Mme SR, patiente de 46 ans a été reçue pour hypoacousie à prédominance gauche associée à une dysmorphie de l'oreille gauche d'évolution chronique. Il s'y associait des acouphènes et des céphalées traitées de façon sporadique sans succès. Devant l'intensification des symptômes elle est référée en ORL pour une meilleure prise en charge. On ne retrouvait pas d'antécédant familial ou personnel particulier. A son admission l'examen physique montrait un décollement du pavillon de l'oreille gauche avec une induration, une masse dure bombant la paroi antérieure du conduit auditif externe gauche et responsable d'un rétrécissement, ainsi qu'une proéminence de la mastoïde (**Figure 1**).

Sur le plan paraclinique, l'audiométrie tonale liminaire retrouvait une déficience auditive sévère de premier degré mixte avec un seuil auditif de 72 dB à gauche et une déficience auditive légère mixte à 38 dB à droite.

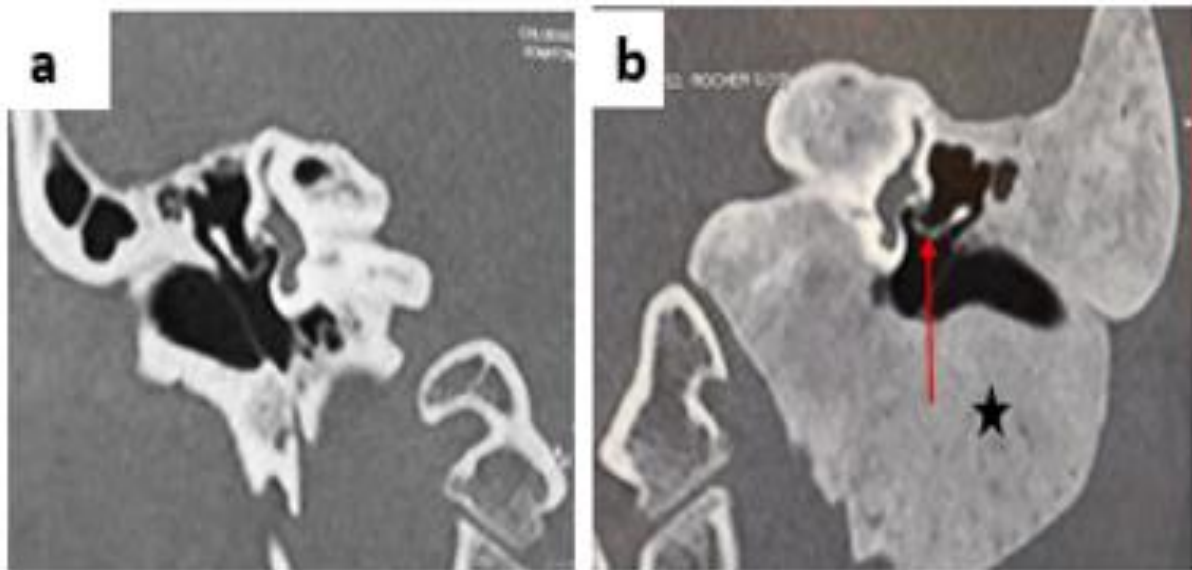


**Figure 1** : photographie de l'oreille gauche montrant une mastoïde proéminente (flèche blanche).

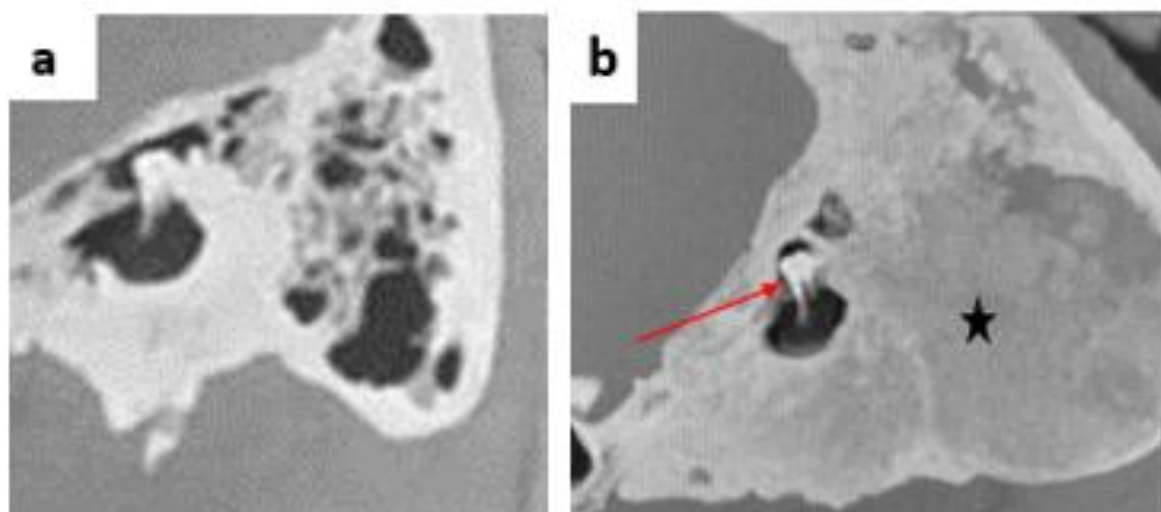
Une tomодensitométrie sans injection de produit de contraste des rochers a été réalisée. Elle a montré une hyperdensité diffuse en verre dépoli intéressant uniquement l'os temporal gauche avec une hypertrophie osseuse (**Figures 2b, 3b et 4b**). On notait également un épaississement modéré de la corticale osseuse par endroit (**Figures 2b, 3b**). Sur les coupes en reformation axiale dans le plan du stapes (étrier), on retrouvait un épaississement et une densification de la platine de l'étrier (**Figures 2 b**). En reformation coronale on visualisait un élargissement du V ossiculaire traduisant une ouverture exagérée de l'angle de l'articulation incudo-stapédienne (**Figure 3b**). Les reconstructions curvilignes en maximum d'intensité de projection (MIP) montraient un aspect normal des deux autres osselets que sont le marteau (marteau) et l'enclume (**figure 4b**).



**Figure 2** : scanner des rochers reformation axiale dans le plan du stapes. Rocher droit normal. Rocher gauche : Ostéocondensation diffuse en verre dépoli de l'os temporal (étoile noire), épaissement et densification de la platine du stapes (flèche rouge), A noter également un épaissement de la corticale osseuse par endroit.



**Figure 3** : scanner des rochers reformation coronale dans le plan du V ossiculaire (Enclume-stapes). Rocher droit normal. Rocher gauche : Ostéocondensation diffuse en verre dépoli de l'os temporal (étoile noire), élargissement du V ossiculaire (flèche rouge).



**Figure 4 :** scanner des rochers reformations curvilignes MIP montrant la pseudo - molaire (malleus-enclume). Rocher droit normal, Rocher gauche : Ostéocondensation diffuse en verre dépoli de l'os temporal (étoile noire), aspect normal du malleus et de l'enclume.

On visualisait également un rétrécissement du conduit auditif externe par l'hypertrophie osseuse. Le diagnostic de dysplasie fibreuse de l'os temporal a été retenu. En attente d'une confirmation histologique indiquée par l'équipe d'ORL et d'une proposition thérapeutique, la patiente a été perdue de vue.

### 3. Discussion

La dysplasie fibreuse est une anomalie congénitale du développement de l'os, caractérisée par la prolifération intra osseuse de tissu fibreux avec degrés variables de métaplasie, produisant un os immature [1, 2]. Elle intéresse un seul os dans 80% des cas mais peut toucher plusieurs os. L'atteinte mono os touche le plus souvent le pôle céphalique. Sa localisation à l'os temporal est rare avec seulement 60 cas décrit à notre connaissance [1, 2,3]. L'âge moyen de survenue est de 22 ans sans prédilection de sexe. Chez notre patiente le diagnostic a été tardif à 46 ans. Cela pourrait s'expliquer par le caractère asymptotique de cette pathologie. Cliniquement silencieuse en général, la principale manifestation est la surdité. Il s'agit d'une surdité de transmission par sténose du conduit auditif externe [3]. Chez notre patiente on a noté une sténose du conduit auditif externe et aussi un épaississement de la platine de l'étrier. L'atteinte de l'oreille moyenne outre les osselets peut se

traduire par l'apparition d'un cholestéatome secondaire dans 40% des cas. Dans les formes évoluées une surdité de perception est retrouvé par atteinte de l'oreille interne notamment une destruction de la cochlée ou une sténose du conduit auditif interne. D'autres complications tel qu'une paralysie faciale, un trismus et une thrombose jugulaire avec atteinte des IXe et Xe paires crâniennes secondaires à une atteinte du canal facial intra-temporal, de l'articulation temporo-mandibulaire et du foramen jugulaire, ont été rapportés [1, 2,3]. Le scanner permet de faire le diagnostic et d'éviter la biopsie dans la plupart des cas. Trois formes de dysplasie fibreuse sont décrites : la forme pagétoïde ou condensante (56 % des cas) avec aspect en « verre dépoli » comme dans le cas de notre patient ; la forme sclérotique (23 % des cas) avec des lésions uniformément denses et la forme myxoïde ou kystique (21 % des cas) avec des clartés ovoïdes cernées par un liseré dense [1, 2]. A la TDM le diagnostic différentiel dans la forme pagétoïde se fait avec, l'ostéogenèse imparfaite, la maladie de Paget et l'ostéopétrose [2,3,4]. Les caractères distinctifs de la dysplasie fibreuse à la TDM sont : l'aspect en « verre dépoli », l'épaississement des corticales osseuses, l'atteinte de l'os sphénoïdal, du maxillaire et les remaniements pseudo-kystiques [2, 5]. L'IRM montre un aspect hétérogène associant des zones en hyposignal et en hypersignal sur les séquences pondérées en T1 et T2. Son intérêt est

d'étudier le retentissement des remaniements osseux sur les structures adjacentes. Elle permet grâce à une meilleure analyse des tissus mous, de faire la part entre tissu fibreux et mucocèle, méningiome ou ostéome, notamment dans la forme kystique [2, 7]. Le recours à la biopsie avec examen histo-pathologique est parfois nécessaire dans les cas douteux où l'imagerie seule n'a pas permis de résoudre le problème diagnostique [3, 4, 7]. Sur le plan évolutif, la dysplasie fibreuse est caractérisée par une extension lentement progressive des lésions, avec un très faible risque de dégénérescence maligne [5]. Le recours à la chirurgie est justifié uniquement dans les formes symptomatiques, les formes asymptomatiques bénéficieront d'une surveillance régulière clinique et tomodensitométrique ayant pour objectif de guetter les complications et une éventuelle transformation maligne [2, 3, 5].

#### 4. Conclusion

Conclusion : La dysplasie fibreuse de l'os temporal est une pathologie bénigne et rare dont la prise en charge est basée principalement sur l'imagerie et la TDM en particulier qui représente la pierre angulaire du diagnostic et du suivi de cette pathologie.

#### Conflit d'intérêt

Les auteurs ne déclarent aucun conflit d'intérêt.

#### Consentement du patient

Nous avons obtenu le consentement du patient.

#### 5. Références

1. Charrada-Ben Farhat L et al. Aspects tomodensitométriques de la dysplasie fibreuse de l'os temporal. *Feuillets de Radiologie*. 1 sept 2006;46(4):261-4. doi:10.1016/S0181-9801(06)70525-5 J.
2. Zainine R, Kedous S, Ennaili M, Chahed H, Mediouni A, Beltaief N, Besbes G. LA Dysplasie Fibreuse Du Rocher J. *Tun Orl - N° 30 Juin - Decembre 2013*
3. D'Archambeau O, Parizel PM, Koekelkoren E, Van De Heyning P, De Schepper AM. CT diagnosis and differential diagnosis of otodystrophic lesions of the temporal bone. *European Journal of Radiology*. 1 juill 1990;11(1):22-30.
4. Jamshid Tehranzadeh Ying Fung Michael Donohue Arash Anavim Henry W. Pribram. Computed tomography of Paget disease of the skull versus fibrous dysplasia. *Skeletal Radiol* (1998) 27 : 664±672. Disponible sur <https://scholar.google.com>
5. Paul R. Lambert, Derald E. Brackmann Fibrous Dysplasia of the Temporal Bone: The use of Computerized Tomography. *Otolaryngology Head and Neck Surgery*. 1984; 92 (4): 461-67 doi/abs/10.1177/019459988409200416
6. Lawrence R, Lustig, Michael J. Hollyday, Edward F Mc Carthy, George T Nager. Fibrous Dysplasia Involving the skull Base and Temporal Bone. *Arch Otolaryngol Head Neck Surg*. 2001; 127: 1239-1247
7. Héran F, Williams M, Ayache D. IRM du temporal IRM du temporal. *J Radiol* 2006 ;87:1783-94.